

	<p>Navegador temático del conocimiento nefrológico.</p> <p>Editores: Dr. Víctor Lorenzo y Dr. Juan Manuel López-Gómez</p> <p>ISSN: 2659-2606</p> <p>Edición del Grupo Editorial Nefrología de la Sociedad Española de Nefrología.</p>	 <p>Sociedad Española de Nefrología</p>
---	---	--

## Fracaso Renal Agudo Anúrico por Trombosis Bilateral de la Arteria Renal.

[Rocío González Cano<sup>a</sup>](#), [Esperanza López Rubio<sup>a</sup>](#), [Lorena López Martínez<sup>b</sup>](#), [María Luisa Illescas Fernández- Bermejo<sup>a</sup>](#)

<sup>a</sup> Servicio de Nefrología, Complejo Hospitalario Universitario de Albacete

<sup>b</sup> Servicio de Radiología Intervencionista, Complejo Hospitalario Universitario de Albacete

### Palabras clave

Insuficiencia renal aguda, insuficiencia renal prerrenal, trombosis arteria renal, angioplastia, stent

4º premio 16º Encuentro Nacional de residentes de Nefrología. Cocentaina 2023

## INTRODUCCION

Para el adecuado funcionamiento del riñón son necesarios tres elementos cuya alteración puede desencadenar una IRA: una adecuada perfusión sanguínea, cuya alteración define la IRA prerrenal; la integridad del parénquima renal, cuyo fallo define la IRA parenquimatosa; y la permeabilidad de las vías excretoras, que se correspondería con IRA obstructiva o posrrenal (1).

Dentro de la IRA parenquimatosa, la alteración podemos encontrarla a nivel tubulointersticial, glomerular o vascular. Dentro de las alteraciones vasculares, podemos hacer la distinción entre “vasos pequeños”, como serían las microangiopatías trombóticas, ciertas vasculitis (tanto ANCA positivas como negativas), las crisis esclerodérmicas... o vasos “medianos o grandes”, que son mucho menos frecuentes, ya sea en forma de vasculitis (arteritis de Takayasu, vasculitis IgG4...), de embolia de arteria renal o sus ramas (como es el caso que vamos a describir), o de trombosis venosa renal (2).

## EXPOSICIÓN DEL CASO

Paciente mujer de 83 años. Sin antecedentes relevantes salvo HTA controlada con un fármaco, y con función renal previamente normal. La paciente acude a Urgencias por cuadro de dolor lumbar bilateral, brusco, que se inició 48 horas antes mientras dormía y que posteriormente se acompaña de náuseas y vómitos. A la anamnesis refiere disminución subjetiva del ritmo de diuresis. Niega cualquier otra clínica.

En la exploración física llama la atención TA 230/120 mmHg y un pulso arrítmico. En el ECG se evidencia un ritmo en fibrilación auricular, no conocida previamente. Se procede a sondaje vesical y se confirma que la paciente se encuentra en anuria.

Analíticamente a su llegada destaca creatinina 5,18 mg/dl y urea de 90 mg/dl, niveles de lactato deshidrogenasa de 380 mg/dL. El resto de la analítica (reactantes de fase aguda, gasometría...) es normal.

Dada la situación de IRA anúrica se realiza ecografía en la que no se evidencia una clara causa obstructiva por lo que finalmente se realiza TAC abdominal en el que se informa la existencia de un trombo aórtico en el origen de ambas arterias renales, cruzando a través de la aorta abdominal, con placas de ateroma en ambos ostium renales ([Figura 1](#)).

Tras ser evaluada por el equipo de Radiología Vascular Intervencionista, prescriben doble antiagregación previo a la trombectomía. La paciente pasa a Unidad de Cuidados Intensivos. En las siguientes horas continúa anúrica, lo que condiciona empeoramiento tanto a nivel respiratorio requiriendo intubación, como analítico, con mayor deterioro de la función renal y desarrollo de hiperpotasemia, que le hacen requerir una sesión única de hemodiálisis. Al día siguiente se realiza por parte de Radiología Vascular Intervencionista arteriografía de arteria renal derecha ([Figura 2](#)) que confirma su trombosis, y tras ello trombectomía e implante de stent en la arteria renal derecha. Tras ello la paciente inicia diuresis y mejoría progresiva clínica y analítica. Finalmente, se realiza nuevo control de imagen con angioTAC para valorar viabilidad del riñón izquierdo y tras el mismo se decide nueva trombectomía y stent en arteria renal izquierda ([Figura 3](#)).

La paciente pasa a planta de nefrología y es finalmente dada de alta asintomática, anticoagulada, y con una función renal completamente normalizada.

Posteriormente se reciben resultados de estudio de coagulación que evidencian que la paciente era portadora homocigota mutación G20210A del gen de la Protrombina, así como de Ac Antibeta2glicoproteína IgG + en dos determinaciones.

## COMENTARIOS

Presentamos el caso de una paciente con una rara causa de fracaso renal agudo. La trombosis de la arteria renal es una enfermedad rara, mostrando una incidencia de entre 1,5 % y 2,3 % de los casos de fracaso renal agudo, siendo mucho más infrecuente aún encontrarla de manera bilateral en un paciente con ambos riñones y condicionando por tanto anuria.

De manera general, la etiología incluye embolismos y trombosis in situ. La etiología más frecuente de la obstrucción renal es la embolia renal siendo el foco embolígeno más habitual la aurícula izquierda en el contexto de una fibrilación auricular. Los émbolos también pueden proceder, por ejemplo, de una endocarditis infecciosa, embolismos grasos tras un procedimiento invasivo o una placa ateromatosa complicada... Por otro lado, podemos encontrarnos con una trombosis in situ, que se suele asociar con daño vascular o anomalías anatómicas que deterioran la capa íntima de los vasos, como la estenosis de arteria renal y la disección aórtica o renal.

La embolia de una arteria renal, de alguna de sus ramas principales o de arterias segmentarias provocan cuadros de infarto que si se diagnostican precozmente pueden revertir el deterioro agudo, por lo que dicho proceso se considera una emergencia médica y requiere una rápida intervención para preservar la viabilidad y función de los riñones, ya que estos tienen mínima tolerancia a la isquemia caliente (3). No se ha establecido un tiempo límite claro de oclusión de la arteria renal para estimar una isquemia irreversible, siendo los datos en este aspecto con mucha variabilidad y describiéndose entre 3 horas hasta más de 24 horas como el caso de nuestra paciente.

Se ha sugerido un mejor desenlace de la función renal si la causa subyacente es una trombosis, pero no, si es una embolia. Seguramente esto sea debido a la colateralidad que se desarrolla en pacientes con estenosis crónica de la arteria renal (4). En contraposición a esto, nuestro caso pone de manifiesto como en los casos de origen embolígeno también podemos lograr una recuperación completa de la función renal, si bien es cierto

que dicha mejoría tan radical junto con el prolongado tiempo que hubo hasta la revascularización lleva a pensar que nuestra paciente más que probablemente tenía o desarrolló rápidamente colaterales que permitieron mantener la viabilidad en ambos riñones.

Dada la importancia de esta rapidez diagnóstica y terapéuticas, la sospecha clínica y el diagnóstico diferencial son dos pasos claves y a su vez los más complicados. Los signos y clínicos son a menudo inespecíficos y comunes a otras patologías. La anuria solo se producirá cuando nos encontremos ante un embolismo bilateral (o unilateral sobre riñón único), pero la elevación de creatinina se apreciará siempre que la zona vascularizada afecta sea significativa. Si el cuadro se acompaña de dolor lumbar, el principal diagnóstico diferencial debe ir encaminado a descartar un origen vascular de la IRA anúrica frente a un origen posrenal (litiasis bilateral, obstrucción ureteral bilateral o uretral por masas...).

Los hallazgos de laboratorio son variables e incluyen deterioro de la función renal, leucocitosis y elevación de la LDH en plasma y orina.

Ante la sospecha de infarto renal, la primera prueba a realizar debería ser un angio-TAC en el que se puede evidenciar atenuación del parénquima renal. La ecografía renal es de baja sensibilidad, pero es útil para descartar causas obstructivas como primera aproximación en la fase de diagnóstico diferencial y demostrando ausencia de flujo en el Doppler. Los estudios isotópicos pueden aportar datos diagnósticos de patología vascular de forma incruenta, pero hay que considerar que nos pueden hacer perder tiempo. Es recomendable ser enérgico en la solicitud de la prueba complementaria, procurando que ésta se realice de forma rápida y fiable con alta sensibilidad y especificidad, ya que la actitud terapéutica debe instaurarse de forma precoz. El patrón oro como diagnóstico y tratamiento es la arteriografía renal.

Las opciones terapéuticas de las que disponemos en la actualidad son el tratamiento médico, la cirugía abierta y el tratamiento endovascular.

El tratamiento médico se basa en la anticoagulación. Actualmente no se usa como agente mediador de reperfusión, aunque es indispensable como coadyuvante en las otras modalidades de tratamiento. En la actualidad no existen pautas consensuadas del fibrinolítico de elección ni sobre la necesidad de dosis de carga del fármaco.

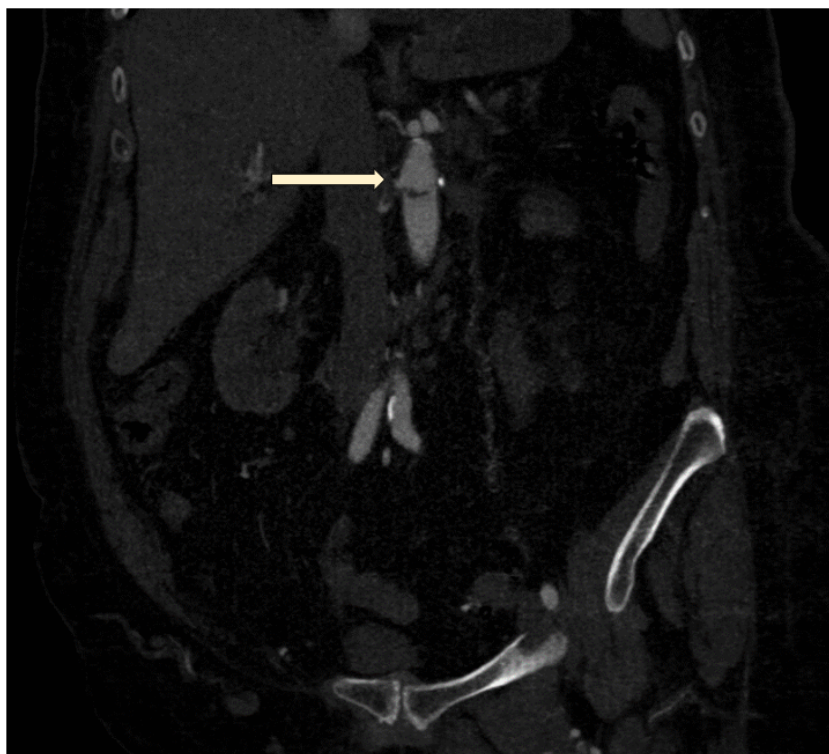
La angioplastia seguida de colocación de stent demuestra mayores tasas de permeabilidad primaria que la angioplastia simple. El avance tecnológico ha permitido la fabricación de dispositivos de menor perfil como los usados que disminuyen el riesgo de embolización distal. De cara a la permeabilidad a largo plazo es preferible el uso de un único stent frente al uso de varios dispositivos solapados.

## REFERENCIAS BIBLIOGRÁFICAS

1. Liaño F, Gainza de los Ríos FJ, Urbizu Gallardo JM y Tenorio Cañamas T. Conceptos y Epidemiología Insuficiencia Renal Aguda. En: Hernando Nefrología Clínica, Editorial Panamericana Madrid 2022; pp 895-903
2. Gainza de los Ríos FJ. Fisiopatología y etiopatogenia. Insuficiencia Renal Aguda. En: Hernando Nefrología Clínica, Editorial Panamericana Madrid 2022; pp 905-909
3. Sosa Barrios RH, Jiménez Álvaro S, Gomis Couto A, Rivera Gorrin M, Blazquez J, Burguera Vion V, et al. Oclusión de arteria renal y fibrinólisis local intravascular. Nefrología [Internet]. 2014 [citado el 17 de noviembre de 2023];6(1):57–60. Disponible en: <https://www.revistanefrologia.com/es-occlusion-arteria-renal-fibrinolisis-local-articulo-X1888970014001612>
4. Fuente Garrido R, Martín Pedrosa M, Fernández IE, García EMSN, Puerta CV. Tratamiento endovascular de oclusión de arteria renal en paciente monorreno. Angiología [Internet]. 2017 [citado el 17 de noviembre de 2023];

## Figuras

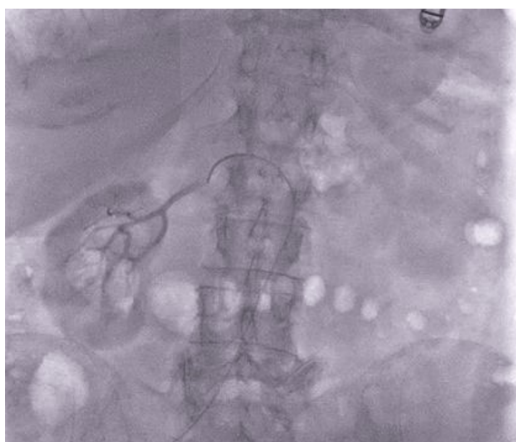**Figura 1.** Corte coronal de tomografía en la que se observa trombo intraaórtico cruzando la aorta entre el origen de ambas arterias renales (⇒).



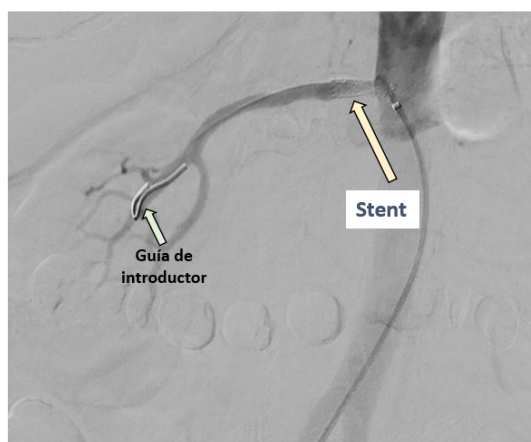
*Figura 1.*

**Figuras 2.** Arteriografía de arteria renal derecha durante el procedimiento de trombectomía

Arteria renal derecha trombosada.

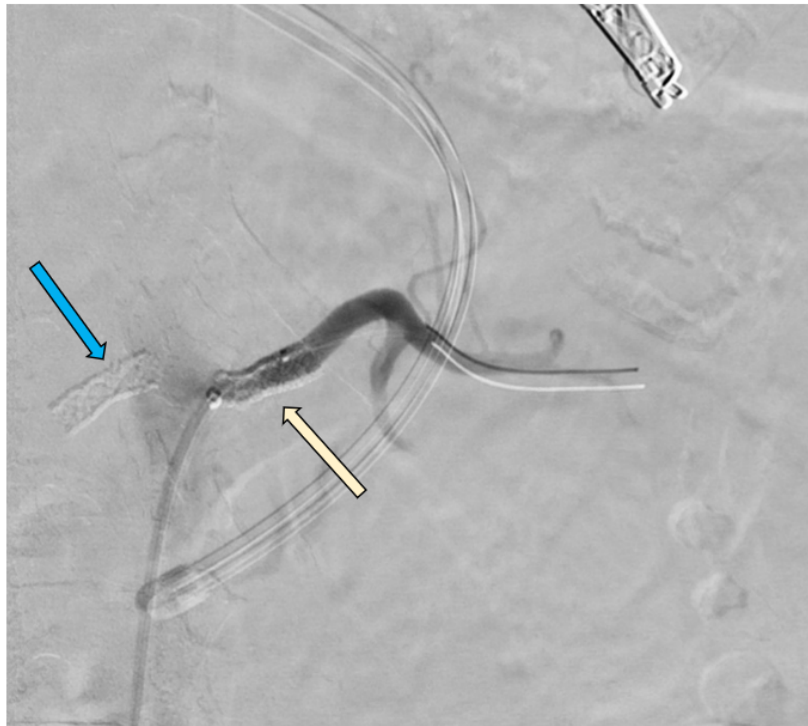

Arteria renal derecha revascularizada tras trombectomía y stent



*Figura 2.*

**Figura 3.** Arteria renal izquierda revascularizada tras trombectomía y stent ( ➡ ).  
Se puede observar también stent en origen de arteria renal izquierda ( ➡ ).



*Figura 3.*