



Navegador temático del conocimiento nefrológico.

Editores: Dr. Víctor Lorenzo y Dr. Juan Manuel López-Gómez

ISSN: 2659-2606

Edición del Grupo Editorial Nefrología de la Sociedad Española de Nefrología.



Implantación del catéter peritoneal: Técnica percutánea

Juan Carlos Quevedo Reina^a, Silvia Marrero Robayna^a, Nicanor Vega Díaz^a

^a Hospital Universitario de Gran Canaria Doctor Negrín

Enlaces de Interés

- [Materiales de Diálisis Peritoneal](#)

Fecha actualización: 21/04/2022

TEXTO COMPLETO

Introducción

Para llevar a cabo correctamente la diálisis peritoneal se requiere un acceso seguro, normofuncionante y bien posicionado en la cavidad abdominal que permita el flujo bidireccional de la solución de diálisis. Los catéteres peritoneales son cilindros de longitud variable, de silicona o poliuretano, con uno o dos manguitos de dacrón; tiene una porción interna intraperitoneal perforada en su extremo distal para facilitar el intercambio de soluciones, una porción subcutánea y una porción extra-abdominal que se engarza en un prolongador a través de una conexión de titanio o de plástico. La mayoría de los catéteres están dotados de una banda radiopaca en toda su longitud.

Existen multitud de catéteres, la mayoría de ellos son variantes del catéter recto tipo Tenckhoff. La elección de implantar uno u otro depende de la preferencia y experiencia del médico que realice la

implantación [1], aunque las guías de la Sociedad Internacional de Diálisis Peritoneal (ISPD) publicadas en 2019 [2], recomiendan los catéteres de silicona y doble dacrón de poliéster.

Técnicas de implantación

Existen varias técnicas de implantación en función de quién lo implanta y qué tipo de catéter se ha elegido. Básicamente distinguimos las técnicas de implantación denominadas “a ciegas” (percutánea cerrada o método de Seldinger y minilaparotomía con o sin trocar Tenckhoff) y las técnicas con “visión directa” del peritoneo (laparoscopia convencional o sus variantes como la minilaparotomía guiada con cistoscopia). Cualquiera que sea la forma de implantación, hay que realizarla con técnica estéril. [3]

De las técnicas anteriores, los nefrólogos podemos realizar las dos primeras. A continuación, detallaremos la técnica de implantación percutánea que vale tanto para un catéter Tenckhoff, como para un autoposicionable. Para una información más detallada, remitimos al lector al capítulo de Nefrología al Día titulado “Materiales para Diálisis Peritoneal” [4]

Cuidados preimplantación

Tras haber sido correctamente informado de forma oral y por escrito de la necesidad de implantar el catéter y de los posibles riesgos generales y particulares de dicha intervención, el paciente y el médico deben firmar el consentimiento informado [5]. A continuación, se realizará una analítica básica con función renal, hemograma y coagulación. El día de la intervención, el paciente debe estar en ayunas de 8-12 horas antes de la implantación, habiéndose administrado laxantes osmóticos o enemas para garantizar un adecuado vaciado intestinal que reduzca el riesgo de perforación al introducir el catéter. Además, se deberá duchar con un jabón germicida y rasurar la pared abdominal en los casos que sea necesario. Deberá vaciar la vejiga justo antes de iniciar el procedimiento, y si el paciente es prostático o diabético es aconsejable comprobar el completo vaciado de la vejiga mediante ecografía. Excepcionalmente será necesario el sondaje del paciente. Media hora antes del procedimiento, se administrará al paciente un sedante suave (p.ej 1 mg de alprazolam o 5 mg de diazepam), profilaxis antibiótica antiestafilocócica (p.ej cefazolina o amoxicilina-clavulánico iv., mientras que en alérgicos a penicilinas podemos prescribir vancomicina iv) [2]. Por último, debe tener al menos una vía periférica permeable.

Material para la implantación (Figura1)

- Material de lavado quirúrgico, mascarilla, gorro, bata y guantes para el facultativo que va a

realizar la técnica.

- Paquete de implantación (una cazoleta, 4 mosquitos sin dientes, un mosquito curvo, 4 pinzas de Kocher sin dientes, una pinza de disección con dientes y otra sin dientes, porta y tijeras).
- Lámpara de quirófano, luz fría.
- Introdutor con prolongador de 11 F.
- Catéter a implantar: Tenckhoff II o autoposicionante de di Paolo (Care-Cath®).
- Set de implantación: de Tenckhoff (Pull-Apart 16 Fr, Quinton®) y de Care-Cath® si procede (Pee-Away Fr 28 o Fr 26, Cook®).
- Rinoscopio de pala larga (si no disponemos del Pee-Away Fr 28).
- Jeringas de 10 cc y de 20 cc, dos de cada.
- 1 g de vancomicina y 1 g de ceftazidima diluidos en 100 cc de salino 0.9%, pincho y tapón que verteremos en la cazoleta para la inmersión del catéter. La administración de antibióticos preimplantación es opcional, no está universalmente aceptada y dependerá de los protocolos de cada centro [6].
- Agujas de insulina, de carga e intramuscular profunda.
- Ampollas de anestesia local (mepivacaína al 2% y de suero salino 0.9%, cuatro de cada).
- Gasas y compresas estériles.
- Biopsi-punch (nº 4) para el orificio de salida del catéter
- Aguja de redón punta roma.
- Conector de titanio o de plástico dependiendo de la casa comercial que vaya a suministrar el material de diálisis en domicilio
- Prolongador de catéter adecuado a la casa comercial que vaya a suministrar el material de diálisis en domicilio
- Guía metálica rígida.

- Bisturí estéril. Si es eléctrico también placa.
- Tissucol® (opcional).
- Geliperm® húmedo (placa 130x120x33 mm) (opcional).
- Dispositivo de fijación de Hollister ® (opcional).
- Sutura reabsorbible tipo Vicryl ® (para el subcutáneo) y no reabsorbible de nylon (Ethilón®), seda o grapas estériles para la piel.
- Dos bolsas de líquido de diálisis peritoneal de 2000 cc, con baja concentración de glucosa, línea de lavado y bolsa de drenaje.

Procedimiento de implantación Catéter Tenckhoff - Introducción del catéter

Siempre que sea posible haremos el abordaje de la cavidad abdominal y la implantación del primer catéter en el lado izquierdo del abdomen para mantener la fosa ilíaca derecha como futura localización de un eventual trasplante renal [7]. Una vez tengamos al paciente en la camilla preparado, procederemos a la localización ecográfica de la arteria epigástrica, marcando su recorrido sobre la superficie del abdomen, que se suele localizar a unos 5 cm de la línea alba. De esta forma, aproximadamente dos centímetros por debajo del ombligo siguiendo la línea alba y dos centímetros hacia fuera sobre el músculo recto anterior del abdomen, y tras la anestesia local superficial y de los planos profundos muscular y del peritoneo parietal, haremos una incisión recta, en general de arriba hacia abajo con el bisturí de punta fina. Haremos hemostasia de los pequeños vasos sangrantes con bisturí eléctrico o con mosquitos y ligaduras si no disponemos de él. Separaremos el tejido celular subcutáneo mediante disección roma con un mosquito sin puntas o con el dedo hasta la aponeurosis del recto anterior. Sobre la aponeurosis alojaremos el manguito de dacrón interno y haremos el arco del catéter en su salida hacia el túnel subcutáneo.

A continuación, pediremos al paciente que contraiga la pared abdominal y con la jeringuilla con antibiótico y el Abbocath incidiremos y atravesaremos el músculo recto anterior y peritoneo parietal en dirección a la fosa ilíaca contralateral y con un ángulo de inclinación de 45º llegaremos a la cavidad abdominal. En ese momento retiramos la jeringuilla, dejando el Abbocath, y pasaremos a través de éste una guía blanda para meter el introductor, al que después conectaremos el prolongador e infundiremos 800 ml de líquido de diálisis de la bolsa sin antibióticos para facilitarnos

maniobras posteriores. (Figura 2)

Una vez infundidos, retiramos el introductor y a través de la guía blanda introducimos el dilatador y la vaina externa del mismo, mientras el paciente contrae de nuevo la musculatura abdominal.

Retiramos el dilatador y la guía flexible, e introducimos el catéter Tenckhoff que hemos montado sobre la guía rígida, dirigiéndolo hacia la fosa iliaca derecha y fondo de saco de Douglas. A continuación, retiramos la guía y pinzamos el extremo exterior del catéter con un mosquito protegido con gasas para no dañar el catéter. Iremos rompiendo luego la vaina e introduciendo el catéter en movimiento repetidos de esta secuencia hasta que hayamos roto y retirado por completo la vaina. Dejaremos el manguito de dacrón interno sobre la aponeurosis del músculo recto anterior. Comprobaremos que el catéter está bien dirigido introduciendo suavemente de nuevo la guía rígida, comprobando que no hay acodamientos, y que la permeabilidad es correcta porque drena bien espontáneamente o al pedir al paciente que tosa (maniobra de Valsalva).

- Realización del túnel subcutáneo y orificio de salida

Seguidamente procederemos a colocar la aguja de redón en el catéter y a marcar el orificio de salida simulando el arco y túnel sobre la piel. La porción subcutánea del catéter, donde estará alojado el cuff externo en los catéteres que lo tengan, deberá seguir una dirección lateral y hacia abajo, para minimizar el riesgo de infecciones a través del orificio de salida. [8] Cuando hayamos determinado la localización del orificio de salida, infiltraremos la piel de la zona y el túnel con anestésico local y haremos el orificio de salida o bien empujando con la punta del tunelizador o con el dispositivo denominado biopsi-punch de 4 mm. Introduciremos la aguja por debajo del tejido celular subcutáneo y la sacaremos por el orificio cutáneo circular. El siguiente paso es colocar el conector de titanio o plástico al prolongador, y tras conectar la línea, comprobaremos que drena correctamente y que las características del líquido son normales. Posteriormente procederemos a montar el dispositivo del sistema adhesivo de fibrina de dos componentes (Tissucol®) y a instilarlo sobre las almohadillas de dacrón.

- Cierre por planos

Cerraremos la herida por planos, primero el celular subcutáneo con sutura reabsorbible (p.ej Vicryl®) y posteriormente la piel con sutura no reabsorbible como la seda, el nylon (p.ej Ethilon®) o con grapas estériles. Alrededor del orificio no daremos puntos de sutura ya que lo traumatizan, retrasan la cicatrización y favorecen la infección.[9] (Figura 3)

- Vendaje y lavado de verificación

A continuación, se procederá a la limpieza del orificio y la herida de implantación antes de cubrir con apósito estéril. Nosotros usamos el apósito húmedo Geliperm® húmedo, aunque la mayoría de las unidades ponen apósitos convencionales estériles. Cubriremos la herida y el orificio de salida con Geliperm® húmedo (130x120x33 mm) tras humedecer la zona con la solución de salino 0,9% y antibióticos previamente preparada y secarla bien con gasas.

Por último, fijaremos bien el catéter para evitar su desplazamiento. En general se realiza con gasas y apósitos estériles convencionales, pero nosotros lo fijamos con el dispositivo Hollister®.

Posteriormente, cubriremos con compresas estériles e inmovilizamos durante un periodo que oscila desde las 48-72 horas hasta los 7 días, según las unidades. Finalmente, cubriremos todo con un apósito opaco tipo Mefix® o transparente como el Hipafix®.

Catéter autoposicionante de di Paolo (Care-Cath, Braun®)

Si el catéter que se implanta es el autoposicionante, como paso previo al introductor hemos de realizar una sutura de “jareta” o en “bolsa de tabaco” sobre la aponeurosis del músculo recto anterior del abdomen. A continuación, el procedimiento sería el mismo que para el catéter Tenckhoff-II (pasamos el Abbocath e infundiremos los 800-1000 ml de líquido peritoneal). Introducimos en primer lugar el dilatador plegable de 16 Fr y posteriormente el de 28 Fr y a través de la vaina, iremos introduciendo el catéter autoposicionante que hemos montado sobre la guía rígida hasta la cavidad abdominal. Si no disponemos del dilatador de 28 Fr y sí disponemos del de 26 Fr, tenemos que hacer un paso intermedio que consiste en introducir el rinoscopio a través de la vaina para introducir el catéter autoposicionante. A continuación, retiramos la guía rígida y la vaina, sin romper, con cuidado de no extraer el catéter. Comprobaremos que el dacrón interno queda sobre la aponeurosis del recto anterior y que el catéter está bien dirigido introduciendo suavemente de nuevo la guía rígida, comprobando que no hay acodamientos, y que la permeabilidad es correcta porque drena bien espontáneamente o al pedir al paciente que tosa (maniobra de Valsalva).

El resto del procedimiento (tunelización del catéter, realización del orificio de salida y fijación del catéter) es igual al descrito anteriormente para el catéter Tenckhoff.

Cuidados postimplantación [3][10]

Tras la implantación, terminamos de realizar el lavado de la cavidad abdominal, introduciendo y drenando aproximadamente entre 500-800 cc, dependiendo del paciente. Aunque no está universalmente aceptado, nosotros en el último lavado se deja sin drenar en la cavidad abdominal un

remanente de la solución con antibióticos de aproximadamente 200-300 cc.

Posteriormente, realizaremos una radiografía de abdomen simple para comprobar la adecuada localización intraperitoneal del catéter. (Figura 4)

En los casos en los que los lavados sean hemáticos, se realizarán lavados intraperitoneales con heparina al 1% (1cc por litro) hasta que se vaya aclarando el líquido peritoneal, para evitar la coagulación del catéter y posterior disfunción. Se recomienda, salvo en casos de complicaciones como el dolor o sangrado, no cambiar los apósitos de la implantación durante las primeras 48-72 h, incluso una semana, según los protocolos de cada unidad. Para garantizar una adecuada cicatrización se recomienda evitar el uso de los catéteres durante 2-3 semanas. [11] En los casos en los que la situación clínica obligue a la utilización precoz o no programada, se recomienda el empleo de volúmenes de infusión pequeños (500-1000cc), en decúbito supino y manteniendo al paciente en día seco. [12]

La primera cura del orificio se hará, según los protocolos, entre el segundo y séptimo día. Se extraerá cultivo tras la implantación con la primera cura. La limpieza del orificio se realizará evitando los tirones o tracciones bruscas con gasa estéril seca o impregnada de jabón de arrastre (p.ej Germix®). Se limpiará el orificio con salino hipertónico al 20%, se secará y cubrirá bien con gasas. También se curará la herida de implantación y según el aspecto y cicatrización de esta, los puntos de sutura se retirarán entre el 7-10 día post implantación. [11]

IMÁGENES

Figura 3: Catéter peritoneal ya implantado con el orificio de salida hacia fosa ilíaca izquierda.

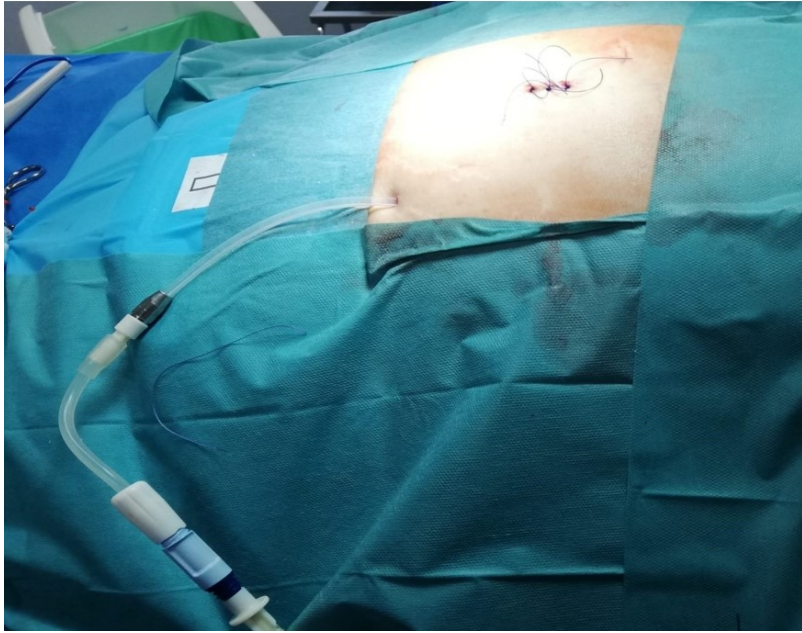


Figura 3.

Figura 4: Radiografía de abdomen tras implantación de catéter peritoneal autoposicionante de di Paolo. Extremo distal del catéter alojado en pelvis menor

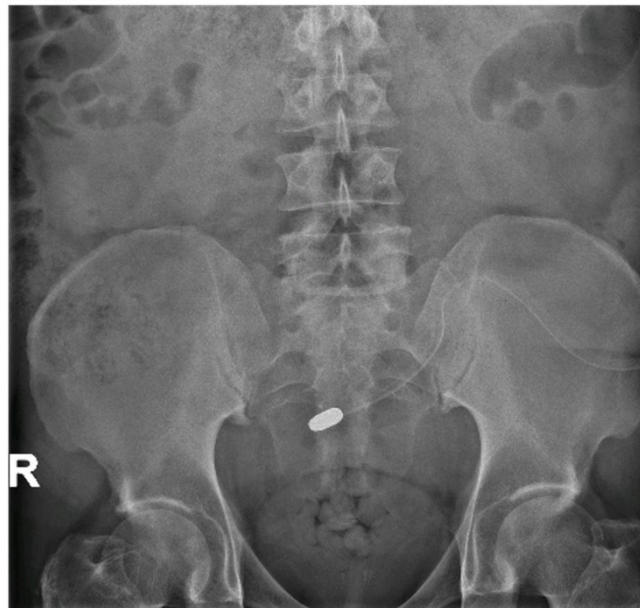

Figura 4.

Figura 2: Momento en el que se infunde el líquido peritoneal antes de implantar el catéter peritoneal definitivo.

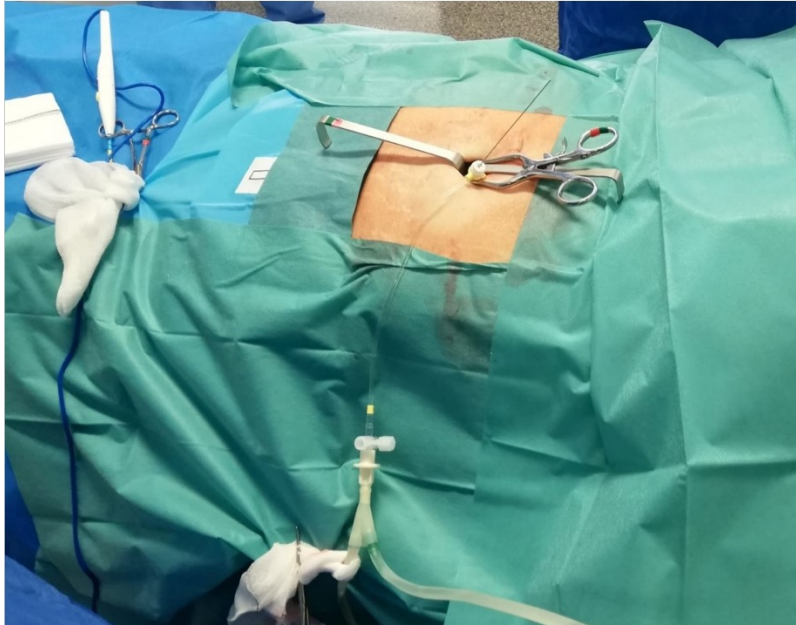


Figura 2.

Figura 1: Material para implantación de catéter peritoneal tipo Tenckhoff-II.

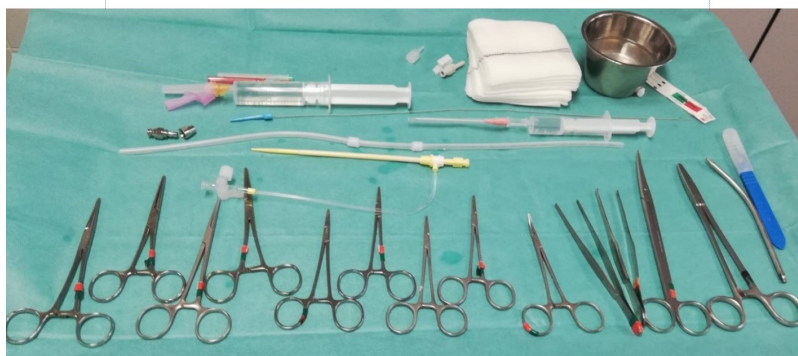

Figura 1.

REFERENCIAS BIBLIOGRÁFICAS

1. Jesús Montenegro Martínez, Manuel Lanuza Luengo y Antonio Morey Molina. El acceso peritoneal en Tratado de diálisis peritoneal. Jesús Montenegro, Ricardo Correa- Rotter, Miguel C. Riella. Editorial ELSEVIER España. 2009, pp. 109- 148. [Pubmed]
2. Crabtree JH, Shrestha BM, Chow KM, Figueiredo AE, Povlsen JV, Wilkie M, Abdel-Aal A, Cullis B, Goh BL, Briggs VR, Brown EA, Dor FJMF. Creating and Maintaining Optimal Peritoneal Dialysis Access in the Adult Patient: 2019 Update. Perit Dial Int. 2019 Sep-Oct;39(5):414-436. doi: 10.3747/pdi.2018.00232. Epub 2019 Apr 26. PMID: 310281083.
3. Rodríguez- Palomares JR, Ruiz C, Granado A, Montenegro J. El acceso peritoneal. Guías de Práctica Clínica en Diálisis Peritoneal. 2005 Coordinador: Francisco Coronel. Tema 5 pp. 82-107. [Pubmed]
4. González Cabrera F, Marrero Robayna S, Jesús Vega Díaz N. Nefrología al día. Materiales para diálisis

peritoneal. Disponible en: <https://www.Nefrologiaaldia.org/227>. Fecha actualización: 22/08/2019

5. Ley de autonomía del paciente. Ley 41/2002, de 14 de noviembre, B.O.E.
 6. Li PK, Szeto CC, Piraino B, Arteaga J, Fan S, Figueiredo A, Fish D, Goffin E, Kim Y-K, Salzer W, Struijk D, Teitelbaum I, Johnson D. ISPD peritonitis recommendations: 2016. Update prevention and treatment. *Perit Dial Int* 2016; 36 (5): 481- 508
 7. Davidson Ingemar J.A., *Acces for Dialysis: Surgical and Radiologic Procedures*, 2nd Edition, LANDES BIOSCIENCE, Texas, U.S.A. 2002, Chapter 6, Pág 136 - 147.
 8. Ash S. R. Chronic peritoneal dialysis catheters: overview of design, placement and removal procedures. *Seminars in Dialysis* 2003. Vol 16, N°4 pp 323-334.
 9. Yang P., Lee C., Nien., et al. Mini-Laparotomy implantation of peritoneal dialysis catheters: outcome and rescue, *Peritoneal Dialysis International*, 2010, 30:513-518.
 10. Macías M, Coronel F. Diálisis peritoneal: definición, membrana, transporte peritoneal, catéteres, conexiones y soluciones de diálisis. *Nefrología al Día*. Sociedad Española de Nefrología. [Pubmed]
 11. Caravaca Magariños F. Diálisis Peritoneal Automatizada. En: Montenegro J, Correa-Rotter R, Riella. MC, Eds. *Tratado de Diálisis Peritoneal*. Elsevier SL. España. Barcelona, 3ª Edición, 2009: pp 187-207.
 12. Passadakis PS, Oreopoulos DG. Peritoneal dialysis in patients with acute renal failure. *Advances in Peritoneal Dialysis*, 2007; 23: 7-16 [Pubmed]
-