



Navegador temático del conocimiento nefrológico.

Editores: Dr. Víctor Lorenzo y Dr. Juan Manuel López-Gómez

ISSN: 2659-2606

Edición del Grupo Editorial Nefrología de la Sociedad Española de Nefrología.



Ecografía en Nefrología: Consideraciones Generales

Maite Rivera Gorrín^a, Rosa Haridian Sosa Barrios^b

^a Hospital Ramón y Cajal. Universidad de Alcalá de Henares. Madrid

^b Servicio de Nefrología. Unidad de Nefrología Diagnóstica e Intervencionista. Hospital Ramón y Cajal. Madrid

Fecha actualización: 25/10/2022

TEXTO COMPLETO

La ecografía es una técnica que mediante la emisión y recepción de ultrasonidos obtiene imágenes del interior del cuerpo. Se puede utilizar con diversos fines, tanto diagnósticos como terapéuticos. La utilización de los ultrasonidos para el diagnóstico se denomina ecografía diagnóstica, y se define como el método diagnóstico que se basa en interpretar las imágenes obtenidas mediante el procesamiento de los ecos reflejados por las estructuras corporales estudiadas, al ser atravesadas por ondas ultrasónicas.

En Nefrología, la vertiente intervencionista emplea la ecografía en la canalización de vías centrales, la realización de biopsias renales y valoración de los accesos vasculares, constituyendo la base de lo que se llama Nefrología Diagnóstica e Intervencionista [1].

BASES FÍSICAS DE LA ECOGRAFÍA

Los ultrasonidos son ondas acústicas que superan la frecuencia audible por el ser humano (> 2 millones de Hz). Se trata de ondas de presión mecánica que producen ciclos de compresión y

expansión del medio en que se propagan: es una energía transmitida a lo largo de un medio elástico mediante la vibración de las partículas de los tejidos que atraviesan. Las características que definen los ultrasonidos son la longitud de onda, la amplitud, el periodo y la frecuencia [2][3][4].

COMPONENTES DEL EQUIPO ULTRASÓNICO

Para realizar ecografías necesitamos un equipo de ultrasonidos cuyos componentes son (Figura 1) y (Figura 2):

1. Transductor o sonda
2. Unidad de procesamiento
3. Panel de control
4. Pantalla o monitor
5. Teclado
6. Impresora o cámara de fotos
7. Sistemas de almacenamiento de datos

Transductor o sonda ecográfica

Es el elemento que genera, envía y recibe los ultrasonidos.

Tipos de sondas

En el mercado existen diversos tipos de sondas ecográficas [3]. Se clasifican:

- a.- Según la forma del sector en lineales, trapezoidales, sectoriales y curvilíneas.
- b.- Según la invasividad: transcutáneos, intracavitarios o intravasculares.
- c.- Según su frecuencia: monofrecuencia, multifrecuencia, ultrabanda o fusión.

A continuación hablaremos sólo de los transductores usados en Nefrología.

La **sonda lineal** presenta un borde recto (Figura 3) y (Figura 4). La imagen que proporcionan en el monitor tiene forma rectangular. Su frecuencia es alta (entre 7.5 y 14 mHz) y es apropiado para el

estudio de estructuras superficiales (vasos del cuello, acceso vascular para diálisis...). Es decir, a mayor frecuencia del transductor, menor será la penetración en los tejidos de los ultrasonidos. Los hay de varios tamaños para las distintas exploraciones.

La **sonda convexa** tiene su extremo curvo y la imagen que aparece en el monitor tiene forma trapezoidal. Son sondas de baja frecuencia (entre 3.5 a 5 mHz) y se utilizan para el estudio de estructuras profundas, como por ejemplo los riñones (Figura 5) y (Figura 6).

Componentes de una sonda

Se ilustran en la (Figura 7)

Elección del transductor

El tipo de sonda está íntimamente relacionado con la frecuencia de emisión de ultrasonidos, por lo que la elección del transductor la realizaremos en función de la zona anatómica y la profundidad del órgano a explorar. Como regla general, a mayor frecuencia del transductor, menor penetración de los ultrasonidos en el tejido y viceversa. Por ello, elegiremos un transductor de alta frecuencia para el estudio de estructuras superficiales como los vasos del cuello y los vasos del brazo (p.ej en el mapeo previo a la realización de la fístula arteriovenosa y el estudio de la propia fístula). También usaremos estos transductores para el estudio de los problemas del orificio-túnel del catéter de diálisis peritoneal. Para el estudio de estructuras más profundas, como los riñones propios o el trasplante renal, usaremos un transductor de baja frecuencia.

Unidad de procesamiento

Es la parte del ecógrafo que hace todos los cálculos con la información enviada por el transductor desde las estructuras estudiadas.

Panel de control

En dicha mesa o panel hay numerosos botones con los que se puede cambiar los parámetros de los ultrasonidos emitidos por el transductor (frecuencia, amplitud, etc). Es importante conocer las funciones del equipo para sacarle el máximo rendimiento.

Pantalla

Es un monitor como los de televisión en donde se muestran, a tiempo real, las imágenes generadas por la unidad de procesamiento.

Teclado

Es un teclado similar a la de los ordenadores. Sirve para introducir los datos del paciente, poner notas o señalizaciones.

Impresora o cámara de fotos

La imagen se puede imprimir en papel para adjuntar al informe. En la actualidad la mayoría de las cámaras imprimen en papel termosensible la imagen obtenida. Sin embargo, en la era digital y con la historia clínica electrónica, ya casi no es necesario imprimir las imágenes, ya que se pueden exportar en formato jpeg o similar.

Sistemas de almacenamiento de datos

Como todo ordenador, tiene la posibilidad de guardar las imágenes y datos. Los estudios almacenados se pueden extraer del equipo copiándolos en un CD o mediante una memoria USB. Ya que la ecografía es un estudio seriado (p. ej en el manejo del trasplante renal) es muy conveniente que guardemos las imágenes de los pacientes, no sólo con fines asistenciales sino también de cara a impartir docencia o realizar investigación clínica.

MODOS ECOGRÁFICOS

Los modos ecográficos son: Modo M, Modo B, Modo Doppler (color, pulsado y power Doppler). Salvo el modo M, utilizado sobre todo en ecocardiografía, el resto de modos se utilizan en la ecografía renal.

AJUSTES MODO B

El modo B permite el estudio morfológico del órgano o tejido a estudiar [5]. Con él podemos medir diámetros (p. ej tamaño renal o diámetro de la aorta abdominal) diagnosticar patología mediante la presencia de imágenes añadidas (p.ej litiasis renal o ateromatosis aórtica).

Los controles más importantes para el modo B son:

-Trackball o bola que sirve para hacer mediciones en la pantalla (p. ejemplo el tamaño renal). En algunos equipos sirve también para reproducir hacia atrás los últimos 30-60 segundos de la exploración y así poder revisarla.

-Freeze es el botón de congelación o parada de la imagen que pulsaremos cuando hayamos obtenido la imagen adecuada.

-Ganancia global nos intensifica globalmente la intensidad de los ecos reflejados que recibe la sonda independientemente de la profundidad de que procedan. Al aumentar la ganancia global, la imagen aparece menos nítida, por lo que hay que trabajar con la mínima ganancia posible que nos permita obtener una imagen correcta de cada interfase.

-Ganancia por planos, como su nombre indica, los ecos que se reciben de cada plano. Con este control podemos elegir la ganancia que deseamos en cada plano en profundidad.

-Profundidad: Debemos ajustar la profundidad en función del órgano o estructura a estudiar de manera que ésta quede en el centro de la imagen.

-Posición focal o foco nos permite enfocar el punto que queremos ver con más detalle.

AJUSTES MODO DOPPLER

El Doppler es un modo ecográfico mediante el cual podremos medir velocidades y flujos vasculares en el estudio de órganos como el riñón o en el estudio de los propios vasos (p.ej carótida, fístula arteriovenosa o aorta abdominal). Existen tres modalidades de Doppler, que exponemos a continuación [6][7][8][9][10].

Doppler color (cualitativo)

Existe un consenso para representar los vasos arteriales en color rojo (la sangre se acerca al transductor) y los venosos en azul (la sangre se aleja del transductor). Cuando el color del vaso es amarillo o verde se produce el fenómeno de aliasing que representa flujo turbulento en el interior del vaso y se suele producir cuando la velocidad es al menos el doble que los PRF (Figura 8).

Doppler pulsado (cualitativo y cuantitativo)

Cualitativo: Nos informa si existe flujo o no y la dirección del mismo (los registros por encima de la línea basal representan flujo hacia el transductor, por ende arterial). La morfología de la curva también es informativa (p.ej. la inversión del flujo diastólico sugiere trombosis venosa).

Cuantitativo: Con el Doppler pulsado podemos obtener el registro gráfico de la onda de pulso o registro espectral del vaso estudiado. Para obtener un buen registro es necesario conocer los siguientes elementos y usarlos adecuadamente:

-Muestra: Debe situarse en lo posible en la parte más central del vaso.

-Angulo de estudio: el ángulo de insonación Doppler, formado entre el haz de ultrasonidos y la estructura en movimiento (hematíes), debe ser inferior a 60° para que la velocidad medida sea fiable, siendo lo ideal, entre 30° y 60° (Figura 9).

-Frecuencia de Repetición de pulsos (PRF): Indica el número de pulsos de ultrasonidos emitidos en un tiempo determinado. El PRF debe ser modificado en función de la velocidad y profundidad del vaso a estudiar (a cada pulso emitido debe darle tiempo de llegar al reflector y volver a la sonda). Cuanto mayor sea la velocidad del flujo estudiado, mayor será el PRF viceversa. Asimismo, a mayor profundidad del vaso estudiado menor será el PRF.

En el registro espectral podremos medir los siguientes parámetros:

- Velocidad pico sistólica (VPS): Velocidad máxima de la sangre que tiene lugar durante la sístole. Valor normal

- Aceleración: Valor normal $>300 \text{ cm/sg}^2$.

- Índice de Resistencia (IR): Indica la resistencia que existe al paso de la sangre. Valor normal entre 0.50-0.70 (Figura 10)

Power Doppler (cualitativo)

También llamado Doppler potencia. Los vasos se visualizan de color naranja sin poder diferenciar el sentido del flujo. Se utiliza para detectar flujos de baja velocidad.

IMÁGENES BÁSICAS

Algunas de las imágenes básicas que se observan con frecuencia durante la exploración mediante ultrasonidos son [11][12]:

Anecoicas: Se producen cuando el haz de ultrasonido atraviesa un medio sin interfases reflectantes en su interior. Da una imagen en negro (Figura 11).

Hipoecoicas: Se producen cuando en el interior de la estructura anormal existen interfases de menor ecogenicidad o en menor número que en la estructura normal que la circunda (Figura 12).

Hiperecoicas: Se producen cuando en el interior de esa estructura existen interfases muy ecogénicas o en mucho mayor número que en el parénquima normal que la circunda. Da una imagen en blanco (Figura 13).

Isoecoicas: La imagen estudiada tiene la misma ecogenicidad que el tejido circundante lo que la hace de difícil su distinción del mismo.

ARTEFACTOS ECOGRÁFICOS

Tanto en el modo B como en el Doppler, existen unos artefactos ecográficos que son unas alteraciones de la imagen que pueden inducir a error. Sin embargo, los siguientes artefactos ecográficos nos ayudan en el diagnóstico.

Modo B:

Refuerzo acústico posterior: Tras una imagen anecoica que deja atravesar gran cantidad de ecos, observamos un aumento de los ecos que se muestra como una zona hiperecogénica. Lo vemos en quistes y estructuras con contenido líquido (vejiga, vesícula) (Figura 14).

Sombra acústica posterior: Zona sin ecos que aparece detrás de estructuras que reflejan todos los ultrasonidos como el hueso o la litiasis. En la imagen veremos una zona oscura detrás de una estructura hiperecogénica (Figura 15).

Modo Doppler:

Artefacto en cola de cometa: Es consecuencia de la reverberación que se produce dentro de un objeto metálico, óseo, gas o litiasis (Figura 16).

TÉCNICA EXPLORATORIA

Cada estructura u órgano a estudiar requiere una técnica exploratoria distinta que se verá en el capítulo correspondiente.

El paciente al que se le va a realizar la ecografía no es necesario que esté en ayunas si se trata de una ecografía bidimensional. En el caso del Doppler de riñones nativos sí conviene que el paciente esté en ayunas, dado que la actividad intestinal y los gases impiden la adecuada visualización de la arteria renal. Si vamos a estudiar la vejiga ésta debe estar llena, por lo que el paciente habrá bebido por lo menos 1 litro la hora antes de la exploración y no debe de haber vaciado su vejiga.

El paciente que mejor colabora es aquél que está informado y confiado. Por ello nos debemos identificar y contarle brevemente en qué consiste la exploración, cuánto dura y qué le vamos a ver. Le avisaremos de que el gel está un poco frío y le indicaremos cómo debe colaborar en la realización de las apneas.

LIMITACIONES DE LA ECOGRAFÍA

La presencia de gas y las superficies óseas interpuestas entre el transductor y la estructura a estudiar dificultan e incluso impiden su correcta visualización. Además, la ecografía es un método diagnóstico poco específico en la tipificación de ciertas imágenes, siendo especialmente inespecífica en la tipificación de una masa renal como benigna o maligna. Por último, es observador dependiente, es decir, cuanto mejor formación tenga el médico que realice la ecografía, mayores sean sus conocimientos de anatomía y patología y cuanto más exhaustivo y sistemático sea, mayor será la calidad de cara al diagnóstico de sus estudios ecográficos.



Figura 5.

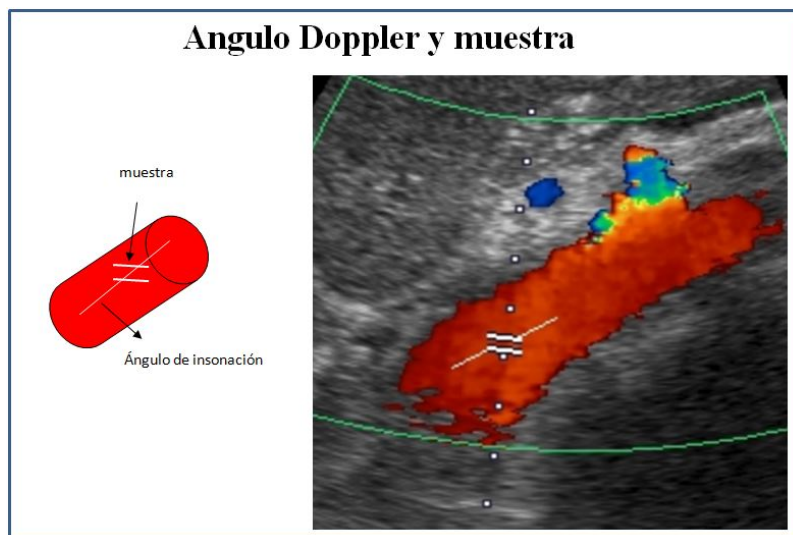


Figura 9.

Registro espectral bifásico de una arteria visceral y medidas de velocidad e índice de resistencia (IR)

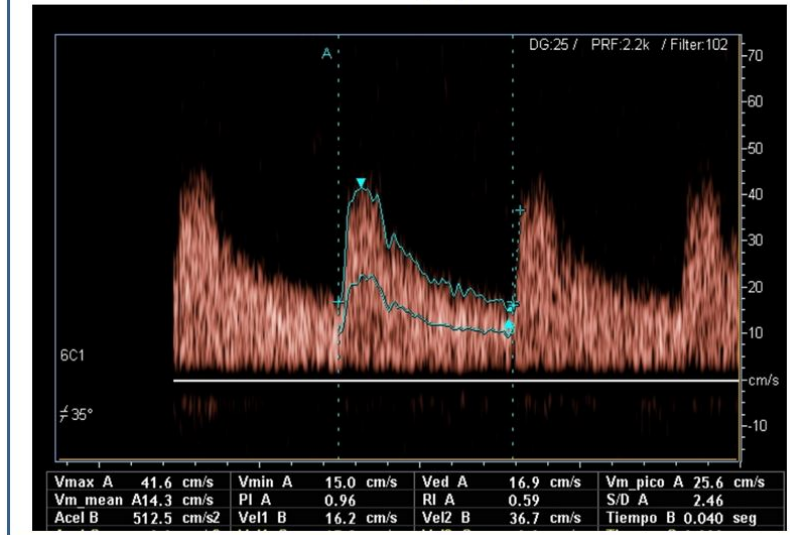


Figura 10.

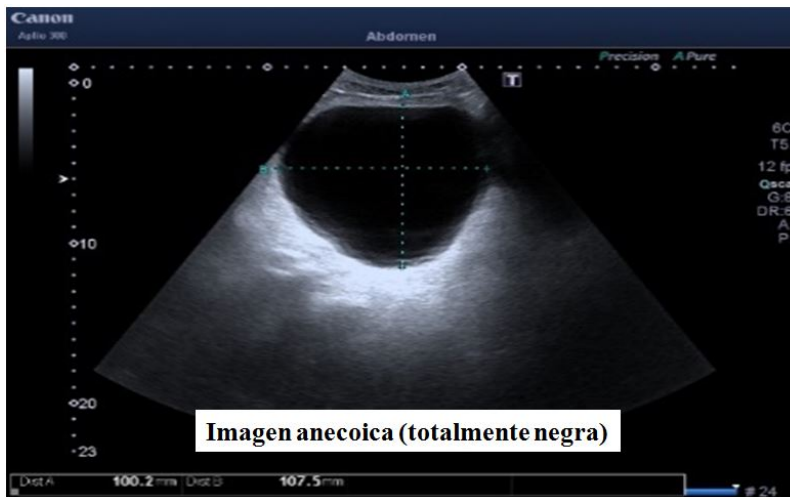


Figura 11.

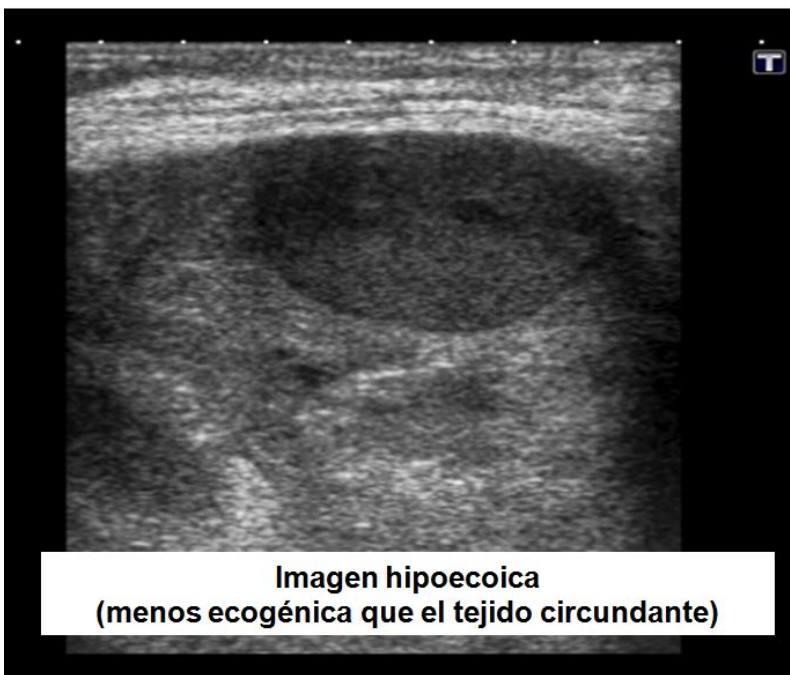

Figura 12.

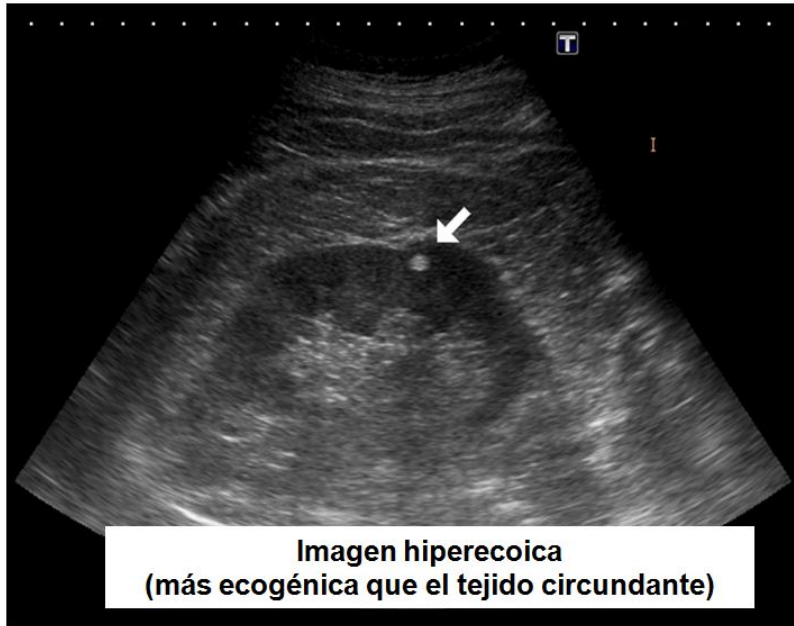


Figura 13.

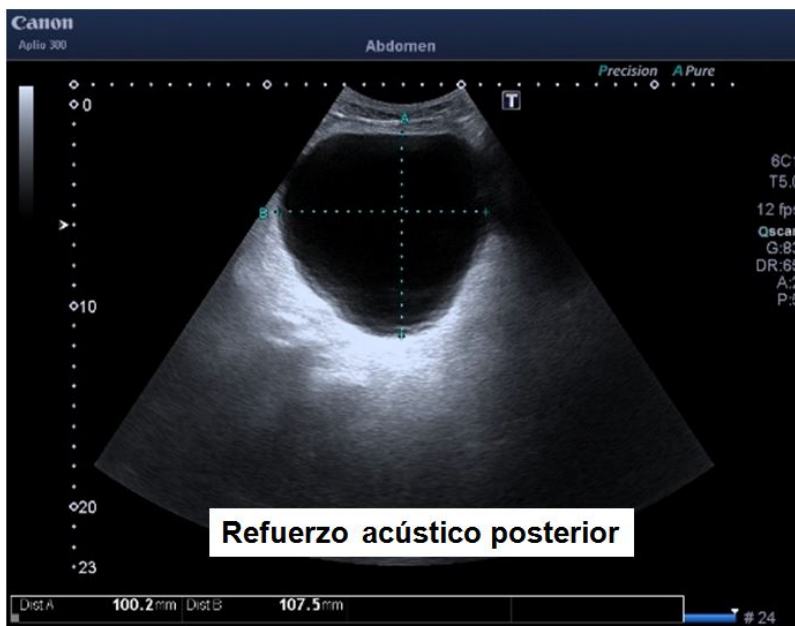

Figura 14.

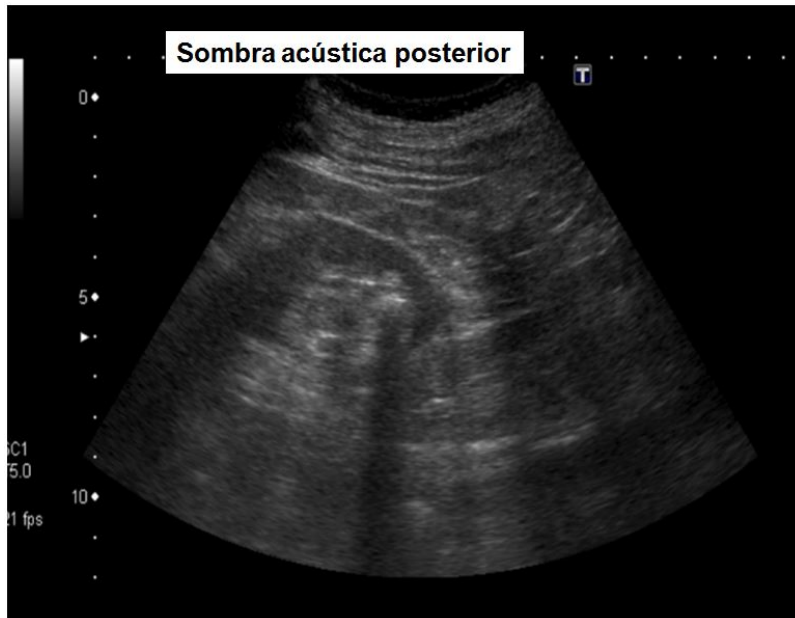

Figura 15.

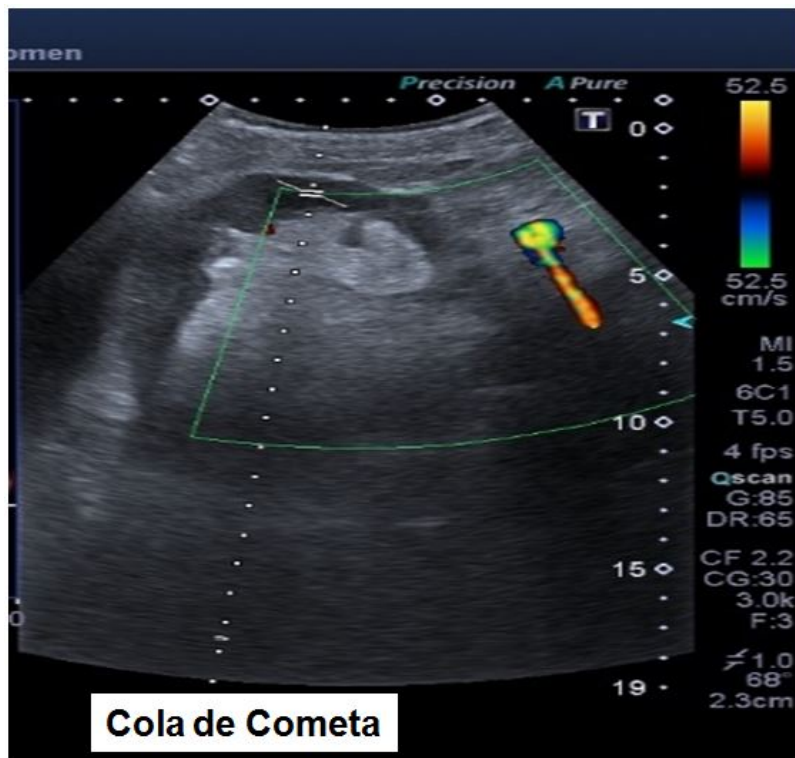


Figura 16.

Equipo de ultrasonidos y sus componentes

- Transductor o sonda
- Unidad de procesamiento
- Panel de control
- Monitor o pantalla
- Teclado
- Almacenamiento de imágenes
- Cámara de fotos
- Impresora

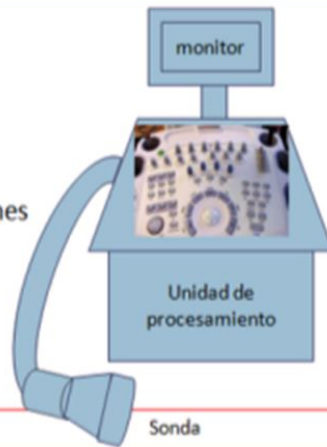


Figura 1.

El equipo ecografía

Monitor

Panel de control

Teclado

Transductor

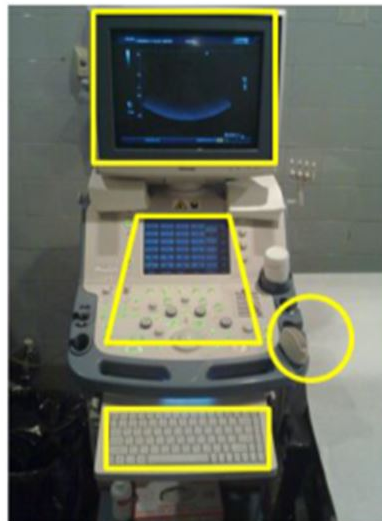

Figura 2. Equipo de Ecografía



Figura 3.

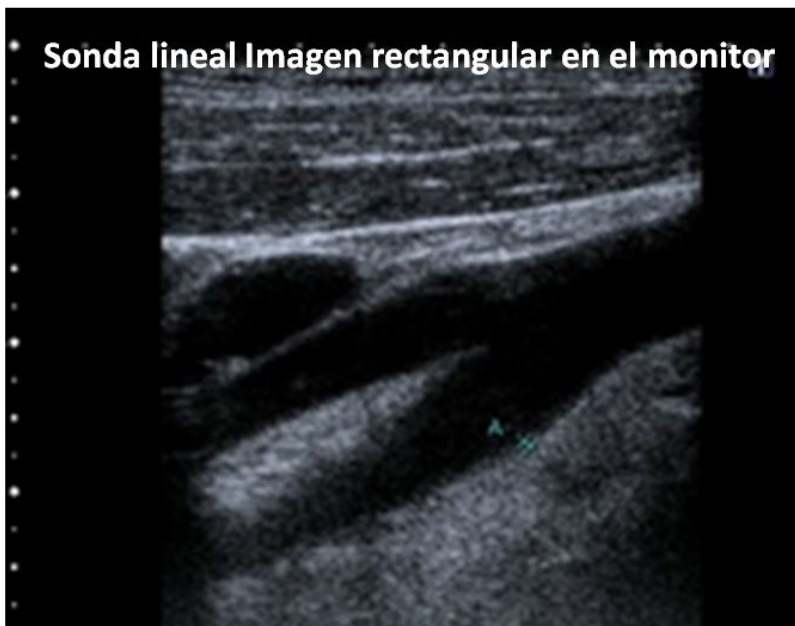

Figura 4.

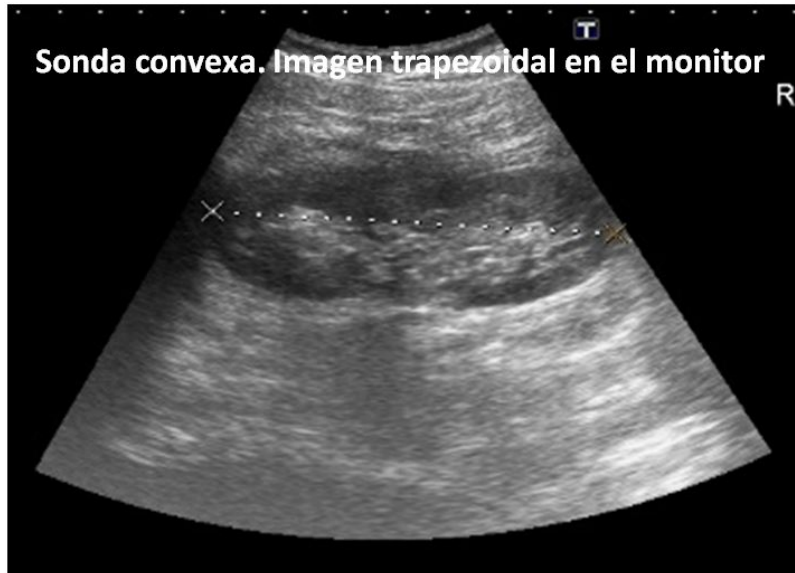

Figura 6.

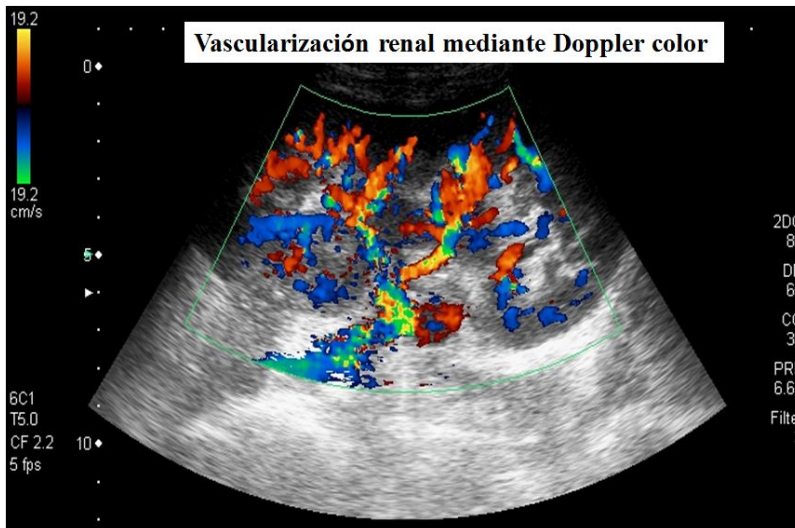


Figura 8.




Figura 7. Componentes de una sonda ecográfica

REFERENCIAS BIBLIOGRÁFICAS

1. Nefrología diagnóstica e intervencionista: una oportunidad para los nefrólogos españoles. M. Rivera, C. Quereda. Servicio de Nefrología. Hospital Ramón y Cajal. *Nefrología* 2011;31(2):131-3.
 2. Eugenio Cerezo López, José Miguel Cano López, Francisco Escario Bajo. Principios básicos físicos y técnicos de la Ecografía diagnóstica. Cuadernos de Ecografía. Madrid 1996.
 3. AAPM/RSNA Physics Tutorial for residents: Topic in US.
<https://pubs.rsna.org/doi/10.1148/rg.234035034>
 4. Pineda C, Bernal A, Espinosa R, Hernández C, Marín N, Peña AH, Rodríguez PJ, Solano C. Principios Físicos Básicos del Ultrasonido. *Rev. Chil. Reumatol.* 2009; 25:60-66.
 5. B-mode US: Basic Concepts and New Technology. Nicholas J. Angiandreou. *Radiographics.* 2003;23:1019-1033.
 6. Doppler US Techniques: Concepts of Blood Flow Detection and Flow Dynamics. Evan J. Boote. *Radiographics.* 2003;23:1315-1327.
 7. Zweibel WJ, Pellerito JS. Basic concepts of Doppler frequency spectrum analysis and ultrasound blood flow imaging. *Introduction to vascular ultrasonography.* Philadelphia: Elsevier Saunders; 2005.
 8. Campbell SC, Cullinan JA, Rubens DJ. Slow flow or no flow? Color and Power Doppler US pitfalls in the abdomen and pelvis. *Radiographics* 2004;24:497-506.
 9. Taylor KJ, Holland S. Doppler US. Part I. Basic principles, instrumentation, and pitfalls. *Radiology* 1990;174: 297-307.
 10. Mitchell DG. Color Doppler imaging: principles, limitations, and artefacts. *Radiology* 1990; 177: 1-10.
 11. O'Neill W C. Ecografía renal. Marbán S.L. 2003.
 12. Vargas A, Amescua-Guerra LM, Bernal ME, Pineda C. Instituto Nacional de Cardiología Ignacio Chávez. Principios físicos básicos del ultrasonido, sonografía del sistema musculoesquelético y artefactos ecográficos. *Acta Ortopédica Mexicana* 2008; 22(6): 361-373.
-